Persönliche PDF-Datei für
Nitsche C, Hengstenberg C.

Mit den besten Grüßen von Thieme

www.thieme.de

Diagnostik und Therapie typischer Komplikationen der infektiösen Endokarditis

Aktuelle Kardiologie

2024

376–379

10.1055/a-2349-7877

Dieser elektronische Sonderdruck ist nur für die Nutzung zu nicht-kommerziellen, persönlichen Zwecken bestimmt (z. B. im Rahmen des fachlichen Austauschs mit einzelnen Kolleginnen und Kollegen oder zur Verwendung auf der privaten Homepage der Autorin/des Autors). Diese PDF-Datei ist nicht für die Einstellung in Repositorien vorgesehen, dies gilt auch für soziale und wissenschaftliche Netzwerke und Plattformen.

Copyright & Ownership
© 2024. Thieme. All rights reserved.
Die Zeitschrift *Aktuelle Kardiologie* ist Eigentum von Thieme.
Georg Thieme Verlag KG,
Rüdigerstraße 14,
70469 Stuttgart, Germany
ISSN 2193-5203

Thieme

Thieme

Diagnostik und Therapie typischer Komplikationen der infektiösen Endokarditis

Diagnosis and Treatment of Typical Complications of Infective Endocarditis

Autorinnen/Autoren
Christian Nitsche, Christian Hengstenberg

Institut
Innere Medizin II, Medizinische Universität Wien, Abteilung für Kardiologie, Wien, Österreich

Schlüsselwörter
Endokarditis, Komplikationen, Embolie, Therapie

Keywords
endocarditis, complications, embolus, management

Bibliografie
Aktuel Kardiol 2024; 13: 376–379
DOI 10.1055/a-2349-7877
ISSN 2193-5203
© 2024. Thieme. All rights reserved.
Georg Thieme Verlag KG, Rüdigerstraße 14, 70469 Stuttgart, Germany

Korrespondenzadresse
Prof. Christian Hengstenberg
Innere Medizin II
Medizinische Universität Wien, Abteilung für Kardiologie
Währinger Gürtel 18–20
1090 Wien, Österreich
christian.hengstenberg@meduniwien.ac.at

ZUSAMMENFASSUNG

Die infektiöse Endokarditis stellt ein ernsthaftes kardiologisches Krankheitsbild dar, das mit lebensbedrohlichen Komplikationen einhergehen kann. Grundsätzlich wird zwischen Komplikationen unterschieden, die unmittelbar einer herzchirurgischen Sanierung bedürfen und solchen, welche anderweitig behandelt werden können. Der aktuelle Artikel soll das Management der wichtigsten Endokarditis-assoziierten Komplikationen im Lichte der rezent erschienenen neuen Richtlinien der Europäischen Gesellschaft für Kardiologie zusammenfassen.

ABSTRACT

Infective endocarditis is a serious cardiological condition that can be associated with life-threatening complications. A basic distinction is made between complications that require immediate cardiac surgery and those that can be treated in other ways. This article aims to summarise the management of the most important endocarditis-associated complications in the light of the recently published new guidelines of the European Society of Cardiology.

WAS IST WICHTIG?

- Komplikationen sind im Rahmen von infektiösen Endokarditiden häufig.
- Es muss zwischen Komplikationen mit Indikationen zur Herz-OP und anderen Komplikationen differenziert werden.
- Den Grundpfeiler der Behandlung jeder infektiösen Endokarditis stellt die gezielte antimikrobielle Therapie dar.
- Herzchirurgische und auch extrakardiale operative Verfahren kommen zum Einsatz, wenn die Infektion bzw. die assoziierten Komplikationen konservativ nicht beherrscht werden können.

Glossar

MRSA	multiresistenter Staphylococcus aureus
MRT	Magnetresonanztomografie
PET/CT	Positronenemissionstomografie/Computertomografie

Der aktuelle Artikel soll die potenziellen Komplikationen der infektiösen Endokarditis und deren Management zusammenfassen. Der Inhalt des Artikels geht konform mit den Leitlinien der Europäischen Gesellschaft für Kardiologie, die im Jahr 2023 auf den neuesten Stand gebracht wurden [1].

Grundsätzlich sollte zwischen Komplikationen unterschieden werden, die einer herzchirurgischen Intervention bedürfen, und solchen, welche anderweitig behandelt werden (▶ **Abb. 1**). Die aktuellen Leitlinien führen 3 klassische Situationen an, in denen bei

Elektronischer Sonderdruck zur persönlichen Verwendung – Electronic offprint for personal use

Elektronischer Sonderdruck zur persönlichen Verwendung – Electronic offprint for personal use

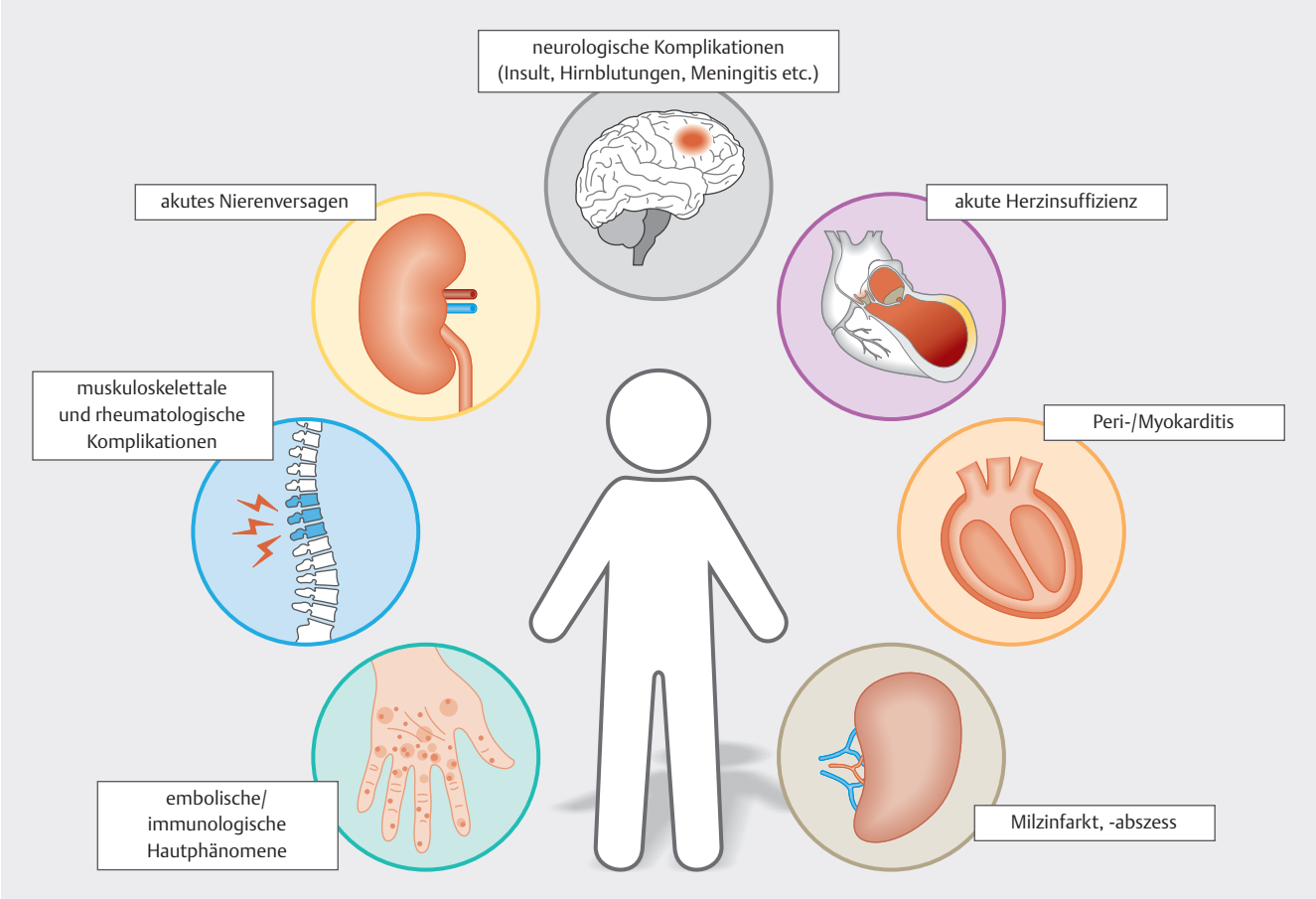

▶ **Abb. 1** Mögliche Komplikationen bei infektiöser Endokarditis.

linksseitiger Endokarditis die Notwendigkeit und der Zeitpunkt eines herzchirurgischen Eingriffs im Rahmen eines Endokarditisteams besprochen werden sollten. Hierzu zählen die akute Herzinsuffizienz, die anderweitig nicht kontrollierbare Infektion und die drohende Embolie. Weitere Komplikationen, die keine direkten Indikationen für eine herzchirurgische Sanierung darstellen, umfassen neurologische Komplikationen und mykotische Aneurysmen, Milzkomplikationen, Herzrhythmusstörungen, Myo-/Perikarditis, muskuloskelettale oder rheumatische Manifestationen und die akute Niereninsuffizienz.

Komplikationen mit Indikation für Herzchirurgie

Herzinsuffizienz

Mögliche pathophysiologische Mechanismen der Endokarditis-assoziierten Herzinsuffizienz sind eine Segelperforation oder -ruptur und ein Sehnenfadenabriss des subvalvulären Mitralklappenapparats. Andere weniger häufige Ursachen umfassen die Formation von intrakardialen Fistelgängen, eine Vegetation mit klappenobstruierendem Effekt und ein durch embolisierte Vegetationen ausgelöster Myokardinfarkt. Das Ausmaß der hämodynamischen Instabilität bestimmt die Dringlichkeit einer Intervention [1]. Bei Vorliegen eines kardiogenen Schockes, eines Lungenödems oder einer neu aufgetretenen Ruhedyspnoe sollte eine Notfalloperation (binnen 24 h) erfolgen. Falls sonstige Kriterien einer schlechten hämodynamischen Tolerierbarkeit vorliegen (Dyspnoe NYHA II–III, hochgradige Klappeninsuffizienz, echokardiografische Zeichen hämodynamischer Kompromittierung, große Vegetationen), sollte eine OP „dringlich“ (binnen 3–5 Tagen) erfolgen. Bei allen anderen Patienten mit hämodynamischer Stabilität reicht eine alleinige i. v. antimikrobielle Therapie vorerst aus. Eine OP sollte aber dennoch im Rahmen des gleichen Aufenthalts angestrebt werden.

Unkontrollierbare Infektion

Der Terminus „unkontrollierbare Infektion“ der Endokarditis fasst die persistierende Infektion/Sepsis trotz antibiotischer Therapie, lokale Komplikationen, die nicht auf eine antimikrobielle Therapie ansprechen, und die Infektion mit einem resistenten/besonders virulenten Keim zusammen. Liegen nach 7-tägiger suffizienter antibiotischer Therapie noch immer Fieber oder positive Blutkulturen vor, besteht definitionsgemäß eine persistierende Infektion/Sepsis und es sollte eine dringliche OP durchgeführt werden. Unter einer lokal unkontrollierbaren Infektion versteht man das Auftreten von Abszessen, zunehmender Vegetationsgröße, Pseudoaneurysmen und/oder Fisteln oder eines neu aufgetretenen AV-Blocks. Liegen eine oder mehrere dieser Komplikationen vor, sollte ebenso eine dringliche OP angestrebt werden. Zu den Keimen, die mit einer

Elektronischer Sonderdruck zur persönlichen Verwendung – Electronic offprint for personal use

hohen Wahrscheinlichkeit nicht durch antimikrobielle Therapien kontrolliert werden können, zählen Pilze, multiresistenter Staphylococcus aureus (MRSA), Vancomycin-resistente Enterokokken und in seltenen Fällen gramnegative Bakterien, die nicht zur HACEK-Gruppe gezählt werden. Bei einer Infektion mit einem dieser Erreger sollte auch eine dringliche OP diskutiert werden.

Prävention einer systemischen Embolie

Das Risiko einer Embolie ist rund um den Diagnosezeitpunkt am höchsten und nimmt mit zunehmender Dauer nach etablierter antimikrobieller Therapie kontinuierlich ab. Deshalb sollte bei hohem Embolierisiko möglichst rasch an eine OP gedacht werden. Unterschiedliche echokardiografische Charakteristika können für die Abschätzung des Embolierisikos herangezogen werden, wovon die Größe und Mobilität der Vegetation die wichtigsten Faktoren darstellen. Obwohl OP-Nutzen und -Risiko in jedem Fall einzeln gegeneinander abgewogen werden sollten, empfehlen aktuelle Leitlinien in folgenden Fällen, eine dringliche OP durchzuführen/zu diskutieren:

- persistierende linksherzseitige Vegetationen mit einer Größe von ≥ 10 mm nach stattgehabter Embolie trotz adäquater antibiotischer Therapie
- Vegetationen mit einer Größe von ≥ 10 mm bei Patienten mit einer weiteren Indikation zur Herzchirurgie (z. B. hochgradige Klappendysfunktion) [2]
- linksherzseitige Vegetationen mit einer Größe von ≥ 10 mm bei Patienten mit niedrigem OP-Risiko

KURZGEFASST

Zu den Endokarditiskomplikationen, die durch eine chirurgische Intervention kontrolliert werden sollten, zählen die akute Herzinsuffizienz, die anderweitig nicht kontrollierbare Infektion und die drohende Embolie. Die akute Herzinsuffizienz ist die Hauptindikation für eine dringliche Operation bei Endokarditispatienten. Der Zeitpunkt der Herz-OP sollte durch das Endokarditisteam festgelegt werden. Die zweithäufigste Indikation für eine chirurgische Intervention ist die medikamentös nicht kontrollierbare Infektion. Bei hohem Embolierisiko sollte eine dringliche operative Sanierung erwogen werden.

Komplikationen ohne direkte Indikation für Herzchirurgie

Neurologische Komplikationen

Zum einen können neurologische Komplikationen an sich eine schwerwiegende Komplikation einer Endokarditis darstellen, zum anderen können sie eine womöglich indizierte Herz-OP verkomplizieren. Der akute ischämische Schlaganfall stellt die häufigste klinische Manifestation unter den neurologischen Komplikationen dar. Seltener sind Hirnblutungen, Meningitis, Hirnabszess, Enzephalopathie und mykotische Aneurysmen. Im Falle einer akuten Ischämie sind antithrombotische/thrombolytische Therapieoptionen zwecklos und es sollte rasch eine mechanische Thrombektomie erfolgen. Für die Therapie von großen mykotischen Aneurysmen kommen neurochirurgische und endovaskuläre Verfahren infrage. Insgesamt erhöht sich nach stattgehabtem neurologischem Ereignis auch das Risiko einer etwaigen Herz-OP deutlich (z. B. Einblutungsgefahr nach Insult) und es sollte eine Einzelfallentscheidung erfolgen. Derzeitige Evidenz unterstützt jedoch eine frühzeitige Herz-OP, sollte diese aus oben angeführten Gründen indiziert sein.

Milzkomplikationen

In den meisten Fällen handelt es sich um asymptomatische Milzinfarkte verursacht durch septische Embolien. Seltener können jedoch auch Abszessformationen bis hin zur Milzruptur entstehen. Neben der gezielten antibiotischen Therapie kann in Einzelfällen eine Splenektomie erforderlich sein, die jedoch eine Herz-OP nicht verzögern sollte. Nach einer Splenektomie ist jedenfalls eine Impfung gegen verkapselte Bakterien indiziert.

Myo- und Perikarditis

Bei Übergreifen des Entzündungsprozesses auf das Myokard kann es zur akuten Herzinsuffizienz und ventrikulären Arrhythmien kommen. Bei hämodynamischer Instabilität soll eine Notfall- oder dringliche OP, wie oben beschrieben, evaluiert werden. Eine Beteiligung im Sinne einer Perikarditis ist sehr selten.

Reizleitungsstörungen

Neu aufgetretene AV-Blöcke können durch eine lokale Ausbreitung der Infektion, im Sinne einer Abszessformation, entstehen und stellen bereits aus Gründen der fehlenden lokalen Infektkontrolle eine Indikation zur dringlichen OP dar (s. o.). AV-Blöcke können jedoch auch perioperativ entstehen. Eine epikardiale Schrittmacherimplantation kommt für Patienten, die operiert werden, vor allem dann infrage, wenn die Rhythmusstörung bereits präoperativ bestand, bei einer Infektion mit Staphylococcus aureus, bei bestehendem Aortenwurzelabszess, bei Befall der Trikuspidalklappe oder bei kardial Voroperierten.

Muskuloskelettale Komplikationen

Osteoartikuläre Infektionen können sowohl Quelle als auch Absiedelung einer Endokarditis darstellen. Eine assoziierte Spondylodiszitis äußert sich am häufigsten durch Rückenschmerzen und wird meist mittels Magnetresonanztomografie (MRT) oder Positronenemissionstomografie/Computertomografie (PET/CT) diagnostiziert. Oberste Priorität gilt auch hier der keimgezielten antibiotischen Therapie. Bei Patienten mit neurologischen Ausfallserscheinungen oder spinaler Instabilität sollten chirurgische Verfahren diskutiert werden. Diese Eingriffe sollten eine eventuell indizierte Herz-OP jedoch nicht verzögern.

Rheumatologische Komplikationen

In der Pathogenese von rheumatologischen Manifestationen spielen wahrscheinlich immunologische Phänomene eine Rolle. Durch adäquate antibiotische Therapie kommt es im Regelfall zu einer raschen Besserung der assoziierten Symptome.

Nitsche C, Hengstenberg C. Diagnostik und Therapie … Aktuel Kardiol 2024; 13: 376–379 | © 2024. Thieme. All rights reserved.

Akutes Nierenversagen

Risikofaktoren für das Auftreten eines akuten Nierenversagens im Rahmen einer Endokarditis umfassen Immunkomplex- und vaskulitische Mechanismen, septische Embolien mit resultierenden Niereninfarkten, Perfusionsdefizite bei akuter Herzinsuffizienz, Toxizität der verabreichten Antibiotikaschemata, anderer Medikamente oder von Kontrastmittel im Rahmen der durchgeführten diagnostischen Tests. Es sollten hier die üblichen nephroprotektiven Strategien zum Einsatz kommen; spezifische Therapien existieren nicht.

KURZGEFASST

Zu den Endokarditiskomplikationen, die keiner direkten herzchirurgischen Intervention bedürfen, zählen neurologische Komplikationen, mykotische Aneurysmen, Milzkomplikationen, Herzrhythmusstörungen, Myo-/Perikarditis, muskuloskelettale oder rheumatische Manifestationen und die akute Niereninsuffizienz. Nach neurologischen Ereignissen sind Herzoperationen risikoreicher und bedürfen einer Einzelfallentscheidung. Milz- und muskuloskelettale Komplikationen, die einer operativen Sanierung bedürfen, sollten eine Herz-OP nicht verzögern. Notfall-Herzoperationen im Rahmen einer Myo-/Perikarditis sind sehr selten notwendig, Reizleitungsstörungen eine dringliche Operation. Bei Nierenversagen sind nephroprotektive Strategien wichtig, eine spezifische Therapie gibt es nicht.

Antimikrobielle Therapie

Die gezielte antimikrobielle Therapie steht nicht im Fokus des aktuellen Artikels. Sie soll der Vollständigkeit halber jedoch in ihren Grundzügen Erwähnung finden, da sie den Grundpfeiler in der Behandlung jeder infektiösen Endokarditis darstellt. Bei hohem Verdacht bzw. bereits diagnostizierter Endokarditis sollte prompt mit einer empirischen antimikrobiellen Therapie gestartet werden. Vor Medikamentenverabreichung müssen jedoch mindestens 3 Blutkulturen-Sets mit jeweils 30-minütigem Intervall zueinander abgenommen werden. Wird in den abgenommenen Blutkulturen ein Keim identifiziert, sollte die antimikrobielle Therapie je nach Erreger und Resistenztestung spezifisch angepasst werden. Für die jeweiligen Schemata sei auf die aktuellen Richtlinien verwiesen [1].

Als Neuerung in der aktualisierten Version der Guidelines wird nun auch ein verstärkter Fokus auf die Möglichkeit eines ambulanten Managements der antimikrobiellen Therapie nach überstandener Akutphase gesetzt. Nach 10-tägiger i. v. antibiotischer Therapie können stabile Patienten mittels parenteraler oder oraler antibiotischer Therapie ambulant weiterbetreut werden. Kriterien zur Festlegung der „Stabilität“ umfassen das klinische Zustandsbild, Blutkulturen und transösophageale Echokardiografie.

Interessenkonflikt

Die Autorinnen/Autoren geben an, dass kein Interessenkonflikt besteht.

Literatur

[1] Delgado V, Ajmone Marsan N, de Waha S et al. 2023 ESC Guidelines for the management of endocarditis. Eur Heart J 2023; 44: 3948–4042. DOI: 10.1093/eurheartj/ehad193

[2] Vahanian A, Beyersdorf F, Praz F et al. 2021 ESC/EACTS Guidelines for the management of valvular heart disease. Eur Heart J 2022; 43: 561–632. DOI: 10.1093/eurheartj/ehab395

Elektronischer Sonderdruck zur persönlichen Verwendung – Electronic offprint for personal use